單純全程中醫藥治療肝癌82例臨床療效分析

Analysis on clinical efficacy of 82 cases of liver cancer solely treated with Chinese medicine

程劍華　*CHENG Jianhua*

（香港中文大學香港中西醫結合醫學研究所）

[摘要]　文章統計作者1996年1月到2017年10月來單純全程使用中藥治療滿2個月且臨床資料完整的肝癌82例。全部統計病例沒有用手術、化療、介入治療和放療等西醫主要治療手段。全程中藥辨證和對症治療，辨證施治，隨症加減。治療結果：治癒1例（1.22%），好轉12例(14.63%)，穩定30例(36.59%)，進展39例(47.56)。中醫藥全程治療1生存年率41.46%（34例)，2年生存率29.27%(24例)，3年生存率14.63%(12例)　，4年生存率7.32%(6例)，5年生存率6.1%(5例)，10年生存率1.22%(1例)。中位生存期7.0月，平均生存期17.0月。
文章提出中醫藥治療肝癌的優勢和切入點，認為中醫藥可以作為現代醫學的替代療法治療部分肝癌患者，特別是不能或不願意手術或放化療的老年肝癌患者。肝癌的中藥治療必須掌握扶正與祛邪的關係，重視標本兼顧的治療原則，治療肝癌必須堅持治肝當先實脾的治療原則。文章還介紹作者肝癌中藥治療用藥的體會，並報告9例單純中藥治療療效較好的典型病例及常用驗方，供同道分享。

[關鍵詞]　原發性肝癌；中醫藥治療

文章統計並分析本人從1996年1月到2017年10月期間，單純使用中醫藥全程治療滿2個月且資料完整的肝癌病例82例。

一般情況：

男64例，女18例；年齡23-89歲，中位數63歲。其中：<30歲2例，30-39歲3例，40-49歲7例，50-59歲24例，60-69歲20例，70-79歲20例，>80歲6例；病理：肝細胞癌75例，膽管癌5例，肝腫瘤3例；臨床分期：I期6例，II期18例，III期27例，IV期31例。

臨床療效：

1. 實體瘤客觀療效：ＵＩＣＣ推薦的實體疹瘤評價評定標準[1]：完全緩解（ＣＲ）、部分緩解（ＰＲ）、穩定（ＮＣ）、進展（ＰＤ）四級。

2. 治療結果：治癒1例（1.22%），好轉12例（14.63%），穩定30例（36.59%），進展39例（47.56%）。

生存時間：

生存時間計算：從初診時到到末診時間。

1 生存年率41.46%（34例），2年生存率29.27%（24例），3年生存率14.63%（12例），4年生存率7.32%（6例），5年生存率6.1%（5例），10年生存率1.22%（1例）。中位生存期7.0月，平均生存期17.0月。

治療方法：

全程中藥辨證和對症治療。辨證施治，隨症加減。

腹部腫塊加穿山甲、鱉甲、腫節風、黃藥子、山慈菇、貓爪草、三棱、莪朮等；

腹脹痛加蕲蛇、蜈蚣、全蠍、烏蛇、萊菔子、枳實等；

骨痛加杜仲、補骨脂、透骨消、骨碎補等；

黃疸加牛黃、茵陳、郁金、金錢草、虎杖等；

香港註冊中醫學會　版權所有　Copyright HKRCMP All Rights Reserved

氣喘甚者加沉香、炙麻黃、蘇子等；

脅痛用川楝子、辣蓼、白芷、徐長卿、三七等；

胸腹水加龍葵、澤瀉、豬苓、茯苓皮、大腹皮、桑白皮等；

陰虛低熱用生地、銀柴胡、地骨皮、枸杞、青蒿等；

陽虛者加用仙茅、仙靈脾、製附子等；

氣虛者加用黃芪、太子參、西洋參等。

患者同時配合使用抗癌中成藥，包括金龍膠囊（北京建生藥業有限公司）、紫龍金片（天津隆順榕製藥廠）、安康欣膠囊（安徽高山藥業有限公司）、西黃膠囊（陝西唐宇藥業股份有限公司），多為2種以上聯合用藥。發熱骨痛加新癀片（廈門中藥廠）對症處理。

典型病例：

醫案1. 中藥治療原發性肝癌達CR現健康存活7年

梁某某，男，54歲，廣州市人。

首診：2004年12月13日患者右脅脹痛1月餘，不發熱，兩便可，食納正常。B超：右肝後葉實質性佔位。CT檢查示右肝後葉結節佔位病變，約2.8x2.8cm，增強掃描見強化，考慮原發性肝癌（圖1，2）。AFP262。患者不願手術或介入治療，要求中醫藥治療。

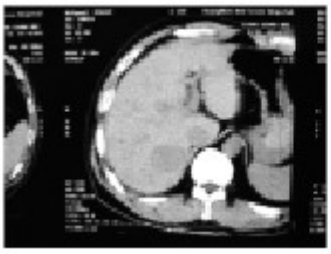


辨證：肝氣鬱結，氣滯血瘀。治法：舒肝理氣，活血祛瘀。方藥：黃芪20g、三棱10g、莪朮10g、溪黃草20g、紫珠草20g、枸杞20g、丹參20g、赤芍20g、全蠍10g、蜈蚣1條、白花蛇舌草20g、七葉一枝花15g、半枝蓮20g、瞿麥30g、地龍10g、桃仁10g。水煎服。同服金龍膠囊。

2005年7月18日：複查CT示：右肝後段病灶明顯縮小，約1.5x1.4cm，無腹水（圖3，4）。




AFP為1.75，肝功能正常。病情明顯改善，食納可，時有腹脹，大便乾結量少，舌淡紅苔薄，脈滑。方藥：黃芪20g、三棱10g、莪朮10g、溪黃草20g、珍珠草20g、枸杞20g、虎杖20g、赤芍20g、全蠍10g、蜈蚣1條、白花蛇舌草20g、七葉一枝花15g、半枝蓮20g、八月劄30g、穿山甲10g（先煎）、茵陳30g、葫蘆巴20g、大黃6g（後下）。同服金龍膠囊。基本以此方隨症加減，病情穩定。可堅持正常上班。

2006年7月13日，7月24日：複查CT示：右肝後段病灶明顯縮小，約0.8x1.2cm，無腹水，肝硬化，脾稍大，肝內膽管小結石。AFP為1.8，CEA3.4，CA199　27.2，肝功能正常。病情穩定，頭暈明顯減輕，食納好，兩便調，精神佳，可堅持正常上班。隨症加減，同服金龍膠囊。

2007年1月23日複查CT示：右肝後段病灶較2006年7月11日片縮小，約0.6x1.2cm，無腹水，肝硬化，脾稍大，肝內膽管小結石（圖5，6）。AFP為1.2，肝功能正常。病情穩定，食納好，兩便調，精神佳，

All Rights Reserved

時感下肢乏力，行走無礙，可堅持正常上班。隨症加減，共168劑，水煎服。同服金龍膠囊。

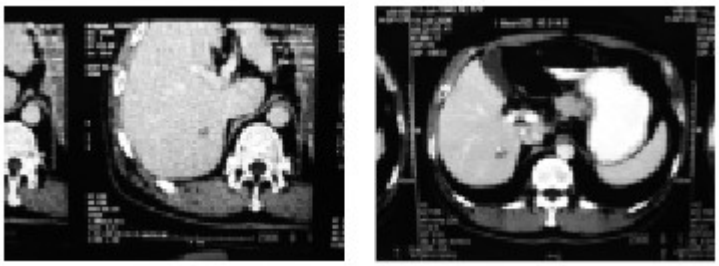

2009年6月23日CT檢查示：右肝未見佔位，肝左葉低密影，考慮囊腫，肝硬化，脾稍大，肝內膽管小結石，包膜下少量腹水（圖7，8）。AFP為3.7，CEA5.7，肝功能正常。

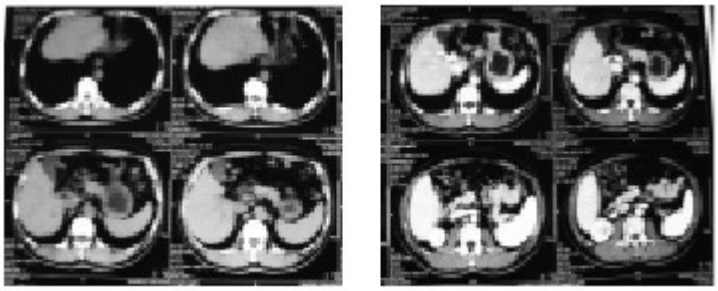

2009年至2011年病情穩定，每月診療1次，隨症加減，每月診療1次，每次14劑。同服金龍膠囊。至2011年11月，病情穩定，生活自理，工作正常。

療效評定痊癒。

按：該患者診為原發性肝癌，不願手術和介入，也不願放化療，一直服中藥治療。8個月後腫塊縮小一半以上，AFP降至陰性，繼續中藥治療，2年後腫塊消失，病獲痊癒，至今已健康存活7年，無瘤生存3年。治療期間患者能堅持正常工作，生活品質好。而且治療費用低廉，2008年度全部醫療費用為21305.28元；2010年度全部醫療費用為15505.72元。

醫案2. 中藥治療原發性肝癌達PR已存活3年

李某某，男，51歲，廣州市人。

2010年5月3日首診，症見發熱，右脅痛，右肩痛，口乾。4月上腹部CT示右肝7.6x7.5x8.5cm佔位（圖1，2，3），AFP2252.0。舌淡苔薄白，脈弦。診為原發性肝癌。辨證：肝氣鬱結，氣滯血瘀。治法：舒肝理氣，活血祛瘀。方藥：柴胡15g 、白芍15g、甘草5g、枳實10g、七葉一枝花15g、黃芩15g、茵陳30g、半支蓮20g、雞骨草15g、天山雪蓮1包，白花蛇舌草15g、鱉甲20g（先）、青天葵10g、溪黃草20g。同時服複方斑蝥膠囊。



治療後明顯好轉，不發熱，脅痛減，食納好轉，兩便正常。

2010年7月30日至2010年11月11日，患者不發熱，肝區不痛，兩便正常，食納好，舌淡苔薄白，脈弦。治宜舒肝理氣、活血化淤、軟堅散結，方藥：郁金10g、八月紮30g、山慈菇15g、柴胡10g、田七10g、茵陳20g、全蠍5g、蜈蚣1條、七葉一枝花15g、太子參20g、枳實15g、黃芪15g、穿山甲5g（先煎）、珍珠草20g、溪黃草20g。同服金龍膠囊、安康欣膠囊、紫龍金片等。治療半年餘，病情明顯好轉。複查彩超示右肝佔位5.2x3.8cm，較5月明顯縮小。

2010年11月18日至2011年5月患者病情穩定，諸症悉平。食納兩便正常，無明顯不適，續以上方治療。隨證加減。

All Rights Reserved

2011年5月，複查CT示右肝佔位為3.2x2.2x3.0cm，（圖4，5，6）AFP2.3，患者諸證悉平，繼續治療至今。

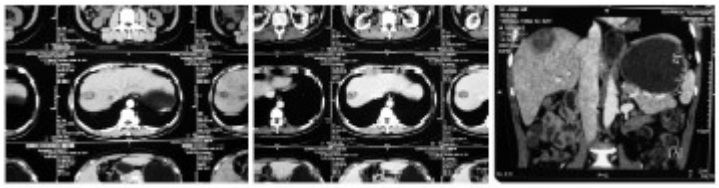

2012年5月複查CT示右肝佔位較2011年5月片有縮小。現健康存活，工作生活正常。

2013年5月複查彩色B超示右肝腫塊約2.1x1.9cm.腫塊繼續縮小，患者無明顯不適，生活工作正常。患者諸證悉平，繼續治療，確診肝癌治療後達PR 。

療效評定好轉。

按：肝癌多為肝氣鬱結、氣滯血瘀而成。該患者右脅脹痛，時有發熱，納呆，正符合「四逆散」合「小柴胡湯」之證。加上抗癌軟堅散結之中成藥，方藥合證，諸藥合用，共奏疏肝理氣、活血化瘀、軟堅散結之功，而使病情得到明顯好轉。治療後肝癌從7cm縮小至2cm，AFP從2252降至2.3，肝癌治療後達PR。整個治療過程完全用中藥，沒有放化療。治療期間患者生活自理，可從事正常工作。現仍健在，患者療後緩解期已達30月。現已健康存活37月。

醫案3. 中藥治療晚期原發性肝癌達PR現已存活5年餘

黃某某，男，59歲，廣州市人。

2009年7月30日首診。右脅不適伴隱痛一月餘。PET - CT示肝右葉7.7x9.6x8.1cm佔位，左外葉6.1x7.4x5.9cm佔位（圖1，2，3），AFP2.3。診斷為原發性肝癌。症見：右脅脹痛，小便黃，食納可，舌淡紅苔薄，脈滑。辨證：肝鬱氣滯。治法：疏肝理氣、軟堅散結。方選四逆散加味。方藥：柴胡 15g 、白芍20g、甘草5g、枳實15g、川楝子10g、茵陳30g、郁金15g、徐長卿20g、五爪龍30g、半支蓮20g、十大功勞葉20g、仙鶴草20g、山甲5g（先）。共14劑。同服金龍膠囊和西黃膠囊。藥後好轉，食納正常右脅痛減。



2009年8月13日至2010年1月5日患者病情穩定，不發熱，無脅痛，大便正常，小便稍黃，食納可，多食稍脹，舌淡紅苔薄，脈滑。中藥基本守方加腫節風30g再進，隨診加減，共服91劑。同時服金龍膠囊、紫龍金片、安康欣膠囊和蟲草膠囊等。患者不願服中藥，服金龍膠囊、紫龍金片、增生平、安康欣膠囊和蟲草膠囊等。繼續治療1年餘，病情穩定。

2010年1月6日複查CT示；肝左外葉6.4x5.5cm，肝右葉8.0x9.3cm。膽管無擴張，脾正常，胰未見異常（圖4，5，6）。



諸證悉平，還是服抗癌中成藥金龍膠囊、紫龍金片、增生平、安康欣膠囊和蟲草膠囊等，治療1年餘，精神佳，無明顯不適，生活自理，可堅持工作。

2010年12月20日複查CT示：肝左外葉6.8x4.8cm，肝右葉8.0x5.8cm（圖7，8，9）。

版權所有 All Rights Reserved

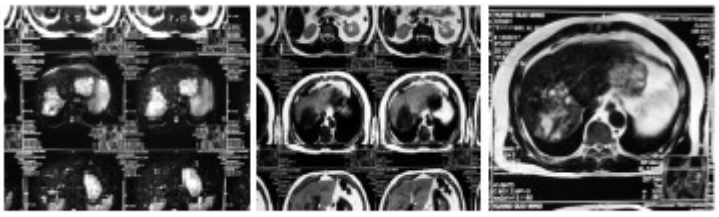

AFP、CEA、CA199正常。胸片正常，肝功能正常。肝纖檢查正常。腫塊較半年前明顯縮小。

2012年11月27日CT示肝右葉5.0x6.9cm佔位，左外葉4.9x5.4cm佔位，考慮原發性肝癌（圖10，11）。AFP2.75。患者無明顯不適，生活工作正常。



2013年10月30日CT平掃加增強示：肝左、右葉多發癌灶，與2011年12月1日片比較：S2段病灶有縮小，其餘病灶大致同前。患者無明顯不適，生活工作正常。

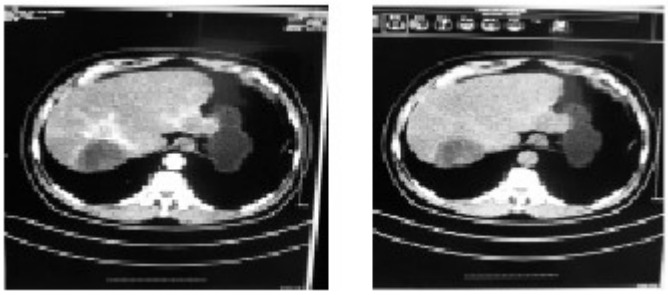

療效評定好轉。

按：此患者為晚期肝癌，左葉右葉均有巨塊腫瘤，原估計最多存活半年。患者拒絕介入及化療，採用純中藥治療。選用四逆散加味以疏肝理氣，加山甲、五爪龍、十大功勞、腫節風等軟堅散結，同服抗癌中成藥，諸證悉平，生活工作正常。腫塊縮小50%以上，達西醫的PR標準，疾病緩解時間達4年，現已帶瘤生存5年余，仍健康生活工作。

醫案4. 中藥治療原發性肝癌存活10年

曹某某，男，63歲，廣州市人。

患者1996年1月30日B超示：肝右葉內見增強31x23mm腫塊，光團邊界不規則，結構紊亂。肝內實質性佔位病變。1996年1月30日CT超示：肝右葉內後葉可見約10mm小低密度區，邊緣欠清，增強掃描後小低密度區邊緣更不清。肝右後葉佔位病變（圖1）。

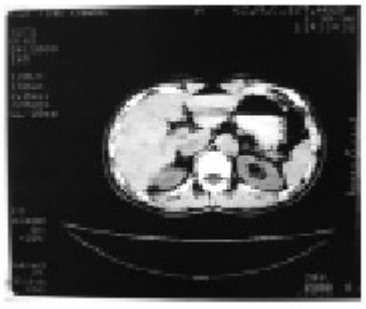

患者不願手術和西醫治療，以服中藥治療為主，並堅持做氣功等，無明顯不適，生活和工作正常。1996年

香港註冊中醫學會 版權所有 Copyright HKRCM All Rights Reserved

4月15日B超示肝右葉實性增強光團，約40x33mm。

1998年6月29日CT示：肝右葉可見60x50x50mm不規則低密度物，密度不均勻，增強後見明顯強化。肝右葉肝癌（圖2，3）。患者還是不願手術和西醫治療，以服中藥治療為主，辨證：肝氣鬱結，氣滯血瘀。治法：舒肝理氣，活血祛瘀。方藥：黃芪20g、三棱10g、莪朮10g、溪黃草20g、紫珠草20g、枸杞20g、丹參20g、赤芍20g、全蠍10g、蜈蚣1條、白花蛇舌草20g、七葉一枝花15g、半枝蓮20g、地龍10g、桃仁10g。水煎服。並堅持做氣功等，無明顯不適，生活和工作正常。

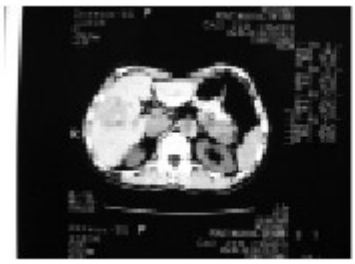
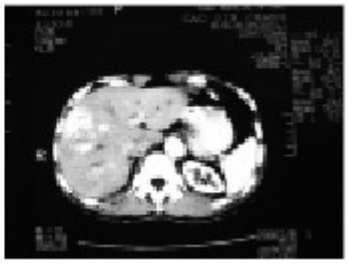

2003年12月1日B超示：肝右葉巨大光團由多個結節形成，約129X122mm 。AFP陰性，CEA陰性。患者還是不願手術和西醫治療，以服中藥治療為主，證屬肝氣鬱結，氣滯血瘀。治宜舒肝理氣、活血祛瘀、軟堅散結。方藥：黃芪20g、三棱10g、莪朮10g、溪黃草20g、紫珠草20g、枸杞20g、丹參20g、赤芍20g、全蠍10g、蜈蚣1條、白花蛇舌草20g、七葉一枝花15g、半枝蓮20g、鱉甲30g（先煎）、地龍10g、桃仁10g。水煎服。同服金龍膠囊。並堅持做氣功等，無明顯不適，生活和工作正常。

2004年7月29日患者出現黑便，無腹痛，不嘔吐，活動後頭暈乏力，右腹部隆起包塊約拳頭大。檢查為上消化道出血，給與止血藥等好轉。7月30日CT示：肝右葉內見巨大光圓形塊影，內部密度不均勻，增強掃描顯示病變不均勻強化，內見不規則壞死區，包膜強化顯著。肝右葉巨塊型肝癌（圖4，5）。

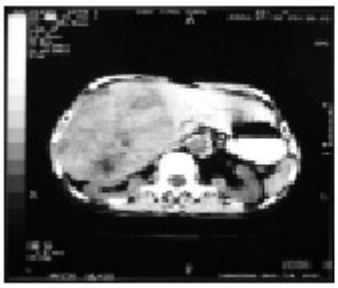
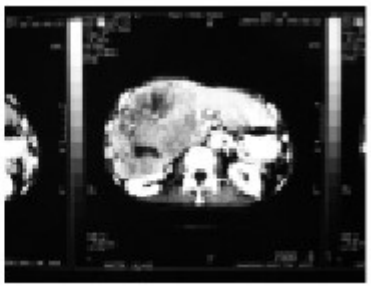

患者仍不願手術和介入治療，以服中藥治療為主，並堅持做氣功等，病情穩定，生活和工作正常。

2006年4月9日，患者出現黑便，伴嘔吐咖啡樣液體，腹脹痛，活動後頭暈乏力，右腹部隆起包塊約15cm大，下肢浮腫。舌淡紅苔薄，脈細。檢查為上消化道出血，給與止血、護肝、輸血等治療後好轉。隨症加減，同服金龍膠囊。並堅持做氣功等，病情穩定，大便轉黃色，食納增加，下肢浮腫消退部分，生活自理。

2006年5月23日，患者病情穩定，下肢不腫，食納可，精神好轉，身癢，無黃疸，舌淡紅苔薄，脈細。中藥繼續辨證治療。6月1日CT示：肝右葉見巨大的低密度影，大小約為20X13cm，內部見條片狀更低密度影。未見腹水。肝右葉巨塊型肝癌（圖6）。

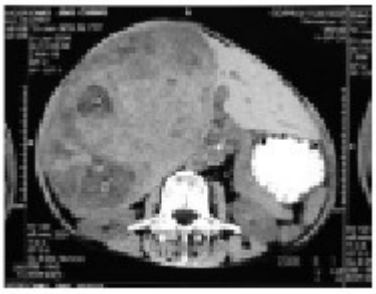

患者腹脹滿，無黃疸，不發熱，食納減，下肢輕腫，身癢，入院治療，於2006年8月死亡。

香港版權所有 Copyright All Rights Reserved

療效評定進展。

按：該患者1996年確診為肝癌，不願手術及西醫治療，一直服中藥和氣功治療，生活自理，工作正常。一般確診為肝癌後生存期為半年至1年，此案用中藥保守治療後，雖然腫瘤逐漸增大，但相對比較緩慢，前後生存達10年，期間沒有住院治療。不管是生活品質，還是醫療費用，都是令人滿意的。

醫案5. 中藥治療晚期彌漫性肝癌存活8年

杜某某，男，61歲，廣州市人。

1997年8月B超檢查示肝內腫塊。9月10日CT檢查示：肝左葉及右葉前段見大塊低密度佔位元，腹腔淋巴結腫大，右腎盂、腎盞積水，診為晚期肝癌。AFP6ng/L，肝功能不正常，黃疸，肝區痛，食納可。於1997年9月15日入院治療，原準備用中藥介入治療，由於肝功能差，而且病灶彌漫並腹腔淋巴結轉移，只能進行護肝和對症治療，用中成藥清開靈、愛迪、肝複樂等護肝化淤消積，病情好轉出院。

1997年10月至1998年10月27日在門診中藥治療。症見：肝區痛，腹脹滿，鞏膜無黃染，肝右肋下3指，質硬，輕觸痛，移動性濁音可疑，下肢不腫，舌稍暗紅苔薄，脈弦。辨證：肝鬱氣滯血瘀。治法：疏肝理氣、活血化淤、軟堅散結。方藥：鱉甲20g（先煎）、郁金15g、赤芍15g、丹參30g、土鱉蟲12g、黨參20g、白芍18g、五爪龍30g、雞內金15g、七葉一枝花30g、雞骨草30g、茵陳24g、穿山甲12g（先煎）、太子參18g、白花蛇舌草30g。同服肝複樂、複方木雞沖劑等。隨症加減，病情穩定。

1998年10月27日B超檢查示肝內多發性實性佔位病變，78x64、16x19mm不等，診為彌漫性肝癌。症見：肝區痛，腹脹滿，大便時為黑，鞏膜無黃染，肝右肋下3指，質硬，輕觸痛，尿稍黃，食納一般，下肢不腫，舌稍暗紅苔薄，脈弦。治宜疏肝理氣、健脾止血、軟堅散結，方藥：鱉甲20g（先煎）、郁金15g、白芨15g、仙鶴草30g、田七10g、黨參20g、茯苓18g、五爪龍30g、雞內金15g、七葉一枝花30g、雞骨草30g、茵陳24g、穿山甲12g（先煎）、太子參18g、黨參30g。同服肝複樂、複方木雞沖劑等。隨症加減，治療1年餘，病情穩定。

2000年至2001年3月患者肝區痛，腹脹滿，大便時為黑，時有嘔惡，肝右肋下4指，質硬，有觸痛，鞏膜輕度黃染，尿黃，食納減，下肢腫，舌稍暗紅苔薄，脈弦。治宜清熱利濕、健脾止血、軟堅散結，同服肝複樂、複方木雞沖劑等。隨症加減，治療1年餘，病情穩定，生活自理。

2001年4月2日至8月15日患者貧血貌，肝區痛，腹脹滿，大便時黑，時有嘔惡，肝右肋下4指，質硬，有觸痛，鞏膜輕度黃染，尿黃，食納減，口苦，下肢腫，舌淡紅苔薄，脈弦。治宜清熱利濕、健脾止血、軟堅散結，同服肝複樂、複方木雞沖劑、參芪利水沖劑等。隨症加減，治療1年餘，病情有加重，但生活自理。

2002年至2004年期間，患者因肝癌合併消化道出血先後4次住院，以護肝、止血、對症支持療法為主，並靜脈滴注中藥抗癌製劑康萊特(薏苡仁提取物—薏苡仁脂)。門診期間服中藥：生乳香10g、茵陳15g、丹參12g、鱉甲24g（先煎）、延胡6g、雞內金6g、柴胡12g、當歸12g、生沒藥10g、黨參12g。同時用靈芝、太子參、陳皮、蜜棗加瘦肉煲湯服。繼又服中藥：穿山甲10g、皂角刺10g、甘草10g、銀花30g、乳香6g、沒藥6g、白芷10g、防風15g、陳皮30g、歸尾10g。同服蛤蚧2只、黑木耳、黃鱔1條、香菇5個加瘦肉煲湯。以上2方交替服用。同服肝複樂、複方木雞沖劑、參芪利水沖劑、愛福靈（刺梨製劑）等。隨症加減，治療2年餘，病情雖有加重，但生活自理。患者終因病重於2005年8月死亡。

療效評定進展。

按：該患者確診時已是肝癌晚期，為彌漫性肝癌，這種情況一般生存期不超過6月。但此例用中藥治療卻帶瘤生存了8年，這期間雖有幾次住院，治療基本上以對症支持療法為主，患者沒有也根本無法使用化療或介入治療，抗癌治療就是中藥和中成藥，能達到這樣的效果，真乃奇跡。

醫案6. 中藥治療原發性肝癌存活3年

徐某某，男，61歲，湖北人。2003年6月檢查發現HBsAg陽性，2004年1月18日MR示肝右前葉佔位約50x52mm。考慮原發性肝癌。肝右葉前段40x42mm考慮囊腫，AFP1.56。患者食納兩便正常，無腹痛，舌淡紅苔薄，脈滑。辨證：肝鬱氣滯血瘀。治法：活血化淤、軟堅散結。方藥：黃芪20g、溪黃草20g、珍珠草15g、

Copyright ZHRONG All Rights Reserved

三棱10g、莪朮10g、鱉甲20g（先煎）、徐長卿15g、穿破石20g、石上柏20g、七葉一枝花15g、赤芍20g、枸杞20g。同服金龍膠囊。隨症加減治療3月。

2004年4月19日複查B超示肝內多發性囊腫，右肝實質性佔位，考慮肝癌。AFP33.71。患者一般情況好，無腹痛，肝功能正常。上方加白花蛇舌草20g再進，同服金龍膠囊。隨症加減治療9月。

2004年12月6日複查CT示肝內多發性囊腫，右肝實質性佔位，約32x28mm，考慮肝癌。不發熱，無腹痛，無黃疸，舌淡紅苔薄，脈滑。治宜活血化淤、軟堅散結。方藥：全蠍10g、蜈蚣1條、白花蛇舌草20g、茵陳20g、郁金15g、三棱10g、莪朮10g、鱉甲20g（先煎）、柴胡15g、穿破石20g、石上柏20g、七葉一枝花15g、赤芍20g、枸杞20g。同服金龍膠囊和欣力康膠囊。隨症加減治療。

2005年10月27日複查B超示肝內多發性囊腫，大小約5-29mm。病情穩定，食納兩便正常，無明顯不適，患者停服中藥。

2006年1月9日複查B超示肝內多發性囊腫，大小約23-29mm。患者時感腰酸痛，食納正常，舌淡紅苔薄，脈滑。治宜活血化淤、軟堅散結。方藥：全蠍10g、蜈蚣1條、白花蛇舌草20g、茵陳20g、郁金15g、三棱10g、莪朮10g、鱉甲20g（先煎）、柴胡15g、穿破石20g、石上柏20g、七葉一枝花15g、赤芍20g、枸杞20g。同服金龍膠囊和欣力康膠囊。隨症加減治療。

2006年10月30日複查B超示肝內實性腫塊，約64x88x73mm，門脈及下腔靜脈肝門區受侵，原發性肝癌晚期。2006年11月30日複查CT示肝內多發性囊腫，右肝實質性佔位，約100x75mm，增強掃描見不均勻強化，考慮原發性肝癌。AFP667，ALP180，GGT367。患者右脅脹痛，精神欠佳，食納減，小便不黃，治宜健脾和胃、活血化淤、軟堅散結。隨症加減治療。

2007年3月13日患者病情加重，複查B超示肝內實性腫塊，約108x97mm，肝內多發性囊腫。右脅脹痛，精神欠佳，食納減，小便不黃，治宜健脾和胃、活血化淤、軟堅散結。同服金龍膠囊和欣力康顆粒。隨症加減治療。患者終因病情嚴重於2007年7月病故，療後生存3年7個月。

療效評定好轉-進展。

按：該患者診斷肝癌後，沒用西醫治療方法，前期中藥治療療效明顯，腫塊縮小，症狀消失。2年後病灶增大，加上患者經濟問題，診治困難，病情進展，但從2004年到2007年3年期間，患者生活自理，一般情況尚好，可從事輕微勞動。2007年3月後病情加重，不治身亡。該患者3年治療費用低廉，療後存活43個月。

醫案7. 中藥治療原發性肝癌存活2年半

梁某某，男，56歲，廣州市人。原發性肝癌，III期。

2003年12月22日MR檢查示肝右葉9x9cm巨大腫塊。AFP1040。患者右脅痛，口苦，尿黃，納呆，時有腹瀉，舌淡紅苔薄，脈滑。治宜健脾和胃、活血化淤、軟堅散結。方藥：

黃芪20g、黨參20g、溪黃草20g、珍珠草15g、三棱10g、莪朮10g、鱉甲20g（先煎）、虎杖15g、石上柏20g、七葉一枝花15g、全蠍6g、蜈蚣1條、淮山20g、枸杞20g。同服金龍膠囊、五脂膠囊、新癀片。隨症加減治療3月。

2004年3月8日葯後明顯好轉，諸症悉平。2004年4月20日MR檢查示肝右葉6x6.5cm腫塊。AFP25。2004年8月24日AFP19.6，繼續中藥治療，黃芪20g、黨參20g、溪黃草20g、珍珠草15g、三棱10g、莪朮10g、鱉甲20g（先煎）、赤芍15g、石上柏20g、七葉一枝花15g、全蠍6g、蜈蚣1條、茵陳24g、柴胡10、枸杞20g。同服金龍膠囊、五脂膠囊。隨症加減治療。

2005年3月15日MR檢查示肝右葉5x4.5cm腫塊，肝硬化，脾大，腹水。AFP14.4。

2006年1月20日中藥治療2年，病情穩定。

2006年3月31日出現便血，MR檢查示肝癌肝內多發轉移，累及肝動脈，未除門靜脈癌栓，肝硬化，脾大，門靜脈高壓，食道下段靜脈曲張。AFP200。患者腹脹，腹瀉，便血，病情加重。2006年6月6日末診。患者中藥治療後生存大於30月。

香港註冊中醫學會 版權所有 Copyright HKRCM All Rights Reserved

療效評定好轉-進展。

按：該患者診斷為原發性肝癌晚期，無法手術，患者不願用西醫治療方法，前期中藥治療療效明顯，腫塊縮小，症狀消失。2年後病灶增大，病情進展，療效評定好轉-進展，

中藥治療後生存大於30月。

醫案8. 中藥治療原發性肝癌存活4年4個月

唐某某，女，83歲，香港人。

2012-11-12初診。患者2011年發現左肝癌，約3cm，不宜手術，先後介入化療4次，療效不好，現檢查出現多個新病灶，最大的約4cm。患者及家屬均不願再用西醫治療，要求中藥治療。患者肝區不痛，小便多，時有腳腫，大便可，食納不多，夜寐一般，口乾，中氣足，行走自如。舌淡紅苔薄白，脈細。診斷：原發性肝癌。辨證：肝氣鬱結，痰瘀互結。治則：舒肝理氣，健脾和胃，祛瘀散結；方藥：黨參15，炙黃芪20，白朮12，枸杞20，溪黃草20，貓爪草10，柴胡10，徐長卿10，十大功勞葉15，綿茵陳15，半枝蓮10，郁金10，珍珠草20，龍葵15，炒扁豆15，茯苓20，白芍15。隨診加減治療1年多。

2013-10-18病情穩定，B超檢查腫瘤約4cm，無增大。無脅痛，腹稍脹，食納可，大便時稀，口乾，精神好，繼續中藥治療。

2014-12-5肝癌治療後，現病情穩定，精神好，無脅痛，小便多，時有腳腫，大便可，食納不多，夜寐一般，口乾。舌淡紅苔薄白，脈細。証屬肝氣鬱結，脾胃虛弱，痰瘀互結。治宜健脾和胃，舒肝理氣，祛瘀散結；方藥：熟薏苡仁20，溪黃草20，貓爪草10，柴胡10，徐長卿10，十大功勞葉15，綿茵陳15，半枝蓮10，郁金10，珍珠草20，龍葵15，炒扁豆15，茯苓20，炙黃芪20，白芍15。隨診加減。

2015-8-14葯後好轉，中藥治療後3年多，腫瘤由4.4增為4.8cm，其他無新病灶，有腳趾抽筋，口乾，中氣足，兩便可。繼續中藥治療。

2016-1-5今日檢查肝超聲波腫瘤無變化，無腹痛，無浮腫，食納不多，有頂住感，咽乾，大便時稀水。繼續中藥治療。

4/26今日檢查肝超聲波檢查腫瘤無變化，約4cm大小，咽乾，大便時稀，食納增，大便正常，無腹痛，昨日感左半面少痛，夜寐可。繼續中藥治療。

25/11患者服藥後腹脹，時瀉，沒有胃口，平時可進少許飯，9月檢查肝腫瘤未增大。繼續中藥治療。

2017-3-7住院後病故。

中藥治療後病情穩定，療效評定穩定。生存時間為4年4個月（52月）。

按：該患者診斷為原發性肝癌，介入化療後病灶增多增大，患者不願再用西醫治療方法，改服中藥治療，病情穩定，腫瘤穩定在4cm左右，無新病灶出現，生活質量好，生活自理。療效評定穩定，中藥治療後帶瘤生存52月。

醫案9. 中藥治療晚期膽管癌現已存活近3年

楊某某，男，52歲。廣州人。

2009年2月16日， CT檢查示肝門區佔位病變，4.7x2.2cm，考慮膽管癌，並肝內膽管擴張，肝脾腫大，膽囊結石。GPT172，直接膽紅素95，間接膽紅素54。診為膽管癌並阻塞性黃疸。患者不願手術或PTCD術，尋求中醫治療。初診症見全身發黃，目黃，尿黃，右脅痛，大便結。舌暗紫苔黃膩，脈沉細。辨證：肝膽濕熱，膽汁淤阻。治法：清熱利濕，利膽退黃。方藥：茵陳蒿湯合大柴胡湯加減。茵陳30g、梔子15g、大黃10g（後）、柴胡15g、虎杖20g、金錢草30g、崗梓根30g、黨參15g、梔子15g、腫節風30g、貓爪草20g、水蛭5g、溪黃草30g。同服西黃膠囊、平消膠囊、血府逐瘀湯、金龍膠囊。病情稍好轉，黃疸稍退。

2009年7月3日至10月13日患者仍身黃，身癢，周身乏力，尿黃，目黃減退，大便黃，食納可，肝區脹滿，舌淡紫苔黃膩，脈滑。處方：穿山甲5g（先）、茵陳30g、茯苓皮30g、大黃10g（後）、柴胡15g、大腹皮30g、黨參15g、梔子15g、腫節風30g、貓爪草20g、水蛭5g、蜈蚣1條、郁金20g、溪黃草30g。同服金龍膠囊、安康

香港註冊中醫學會版權所有 Copyright HKRCMP All Rights Reserved

欣膠囊、紫龍金片等。治療半年餘，病情有好轉。患者可外出工作。

2009年10月30日複查彩超示肝門區肝內佔位約5.9x5.0x3.3cm，肝臟增大，肝內彌漫性擴張，脾腫大，膽囊結石。CA199 84.4，CEA6.3，AST86，ALT183，GGT2256，ALP321，直接膽紅素65，間接膽紅素44。肝功能較較2月有改善。腫塊有增大。患者周身乏力，身癢，尿黃，目黃減退，大便黃，納呆，腹脹滿，下肢不腫，舌淡紫苔黃膩，脈滑。上方加牛黃粉2包、珍珠草30g、赤芍30g等。同服金龍膠囊、安康欣膠囊、紫龍金片等。治療半年餘，食納好轉，面黃減輕，身癢減輕。

2010年4月9日至9月28日患者周身乏力，身癢，尿黃，目黃減退，大便黃，納呆，腹脹滿，下肢不腫，舌淡紫苔黃膩，脈滑。治宜清熱利濕、軟堅散結、利膽退黃、健脾理氣。同服金龍膠囊、安康欣膠囊、紫龍金片等。治療半年餘，病情有好轉，面黃明顯減輕，小便不黃，食納可。患者可外出鄉下辦事工作。

2010年10月26日至2011年4月17日患者病情明顯好轉，面黃顯著消退，目黃減，小便不黃，食納增，精神較好，舌淡紫苔黃膩，脈滑。守方加紅豆杉2g、水牛角30g等。以此方隨證加減，同服金龍膠囊。治療半年餘，病情好轉，面黃身黃明顯消退，小便轉清，時有反胃，腹脹，方選茵陳蒿湯合大柴胡湯、半夏瀉心湯化裁。

2011年4月30日至現在，病情穩定，不發熱，食納可，小便不黃，黃疸顯退，生活自理，能參加一般工作。治療至今共服中藥700餘劑，現已存活2年10個月（帶瘤生存34月）。疾病緩解期達16月，期間未住院，未行西醫治療，生活品質好。

按：此病為濕熱內蘊、瘀毒阻滯、膽汁外溢而成。符合茵陳蒿湯合大柴胡湯，方中大黃、牛黃、郁金、枳實合用可蕩滌肝膽濕熱積滯、利膽退黃，柴胡、白芍、枳實合用可疏肝理氣，加用水牛角、牛黃粉增強利膽退黃之功，加用穿山甲、蜈蚣、腫節風、貓爪草、紅豆杉等抗癌軟堅散結。全方合用可疏肝理氣、利膽退黃、化淤散結。標本兼治，攻補同用，邪去正自安。此為晚期膽管癌，未進行任何西醫治療，完全用中藥治療現已帶瘤生存34月。

體會和討論：

本文所選擇的病例均為使用中醫藥治療滿12個月的資料完整的肝癌病例。雖均為回顧性的臨床資料分析。但是從文章中治療結果來看，有幾點是值得肯定和思考的。

1. 中醫藥可以作為現代醫學的替代療法治療部分肝癌患者，特別是不能或不願意手術或放化療的老年肝癌患者，本文報道中醫藥治療82例肝癌患者的治療結果：治癒1例（1.22%），好轉12例（14.63%），穩定30例（36.59%），進展39例（47.56%）。生存時間：1生存年率41.46%（34例），2年生存率29.27%（24例），3年生存率14.63%（12例），4年生存率7.32%（6例），5年生存率6.1%（5例），10年生存率1.22%（1例）。中位生存期7.0月，平均生存期17.0月。說明中醫藥治療肝癌療效是肯定的，可以改善生活質量，提高和延長生存時間，且費用低廉。本文所列舉的9個病例均是純中藥全程治療的，病情治療後好轉，生存時間均達到3年以上。

2. 肝癌目前主要的治療方法首選手術，還有介入療法和靶向治療。對於晚期肝癌患者，指南推薦使用中醫藥治療和靶向治療（多美吉治療）[2]，靶向治療對晚期肝癌的治療有一定的作用，但其費用昂貴，其對肝功能的損害和對消化道的影響限制了其的運用。因此中醫藥治療對不能手術或不願意介入化療的肝癌患者，是一種合理的有效的選擇。

3. 年老體弱的肝癌患者選用中醫藥治療是一種合理的有效的選擇。病毒性肝炎同樣是導致老年原發性肝癌的主要原因，文獻報導81.8%老年肝癌患者HBsAg或抗-HCV陽性[3]，其中56.8%有肝硬化或肝纖維化證據。另有報告指出具有HBV-DNA及HCVDNA病毒複製的患者達58.3%[4]，60-69歲為老年肝細胞癌高發年齡組，佔73.1%[5]。

老年人普遍存在器官生理功能減退，機體免疫功能下降，對自身疼痛等不適感受相對遲鈍、不夠重視，發現肝癌時往往已非早期，失去施行根治手術的機會。雖有研究[6]認為對於無禁忌症的老年患者，手術仍為首選

香港註冊中醫學會版權所有 Copyright HKRCMP All Rights Reserved

治療方法，但因合併肝硬化不適宜手術切除的亦不少[7]，有8.3%老年患者圍手術期死亡[8]，併發症發生率達58.3%，影響預後[9]。對於老年肝癌患者，確診後接受非手術治療的機率更大。中醫藥治療不但能夠達到整體調節，扶正祛邪，緩解症狀和防止復發，還由於副作用小而更容易耐受，從而延長中晚期肝癌患者的生存期及提高生活品質[10]。

4　帶瘤生存與瘤體縮小的關係，瘤體縮小和生存時間的關係

中藥治療的特點是帶瘤生存，人瘤共存。本文病案4中藥治療後腫瘤仍增大，但增大比較緩慢，最後達帶瘤生存10年，病案3中藥治療後腫瘤縮小，之後維持脾胃功能正常，腫瘤穩定，現帶瘤生存已6年多；病案8中藥治療後腫瘤未見縮小而趨於穩定，最後達帶瘤生存4年多。這說明對老年肝癌患者保持脾胃功能正常，保證生活質量是第一位的重要，不一定要刻意縮小腫瘤，有些治療如介入治療是以犧牲肝功能來換取腫瘤的縮小，其結果是生存時間並不延長[11]。國外有學者經前瞻性隨機對照觀察後認為：TACE 是以犧牲肝功能來換取腫瘤的縮小，化療栓塞與保守治療之間遠期療效沒有顯著差異[12]。本文的研究發現瘤體縮小和生存時間的關係並不呈正相關。

5　掌握扶正與祛邪的關係，重視標本兼顧的治療原則

肝癌患者臨床上以正氣虧虛為本，氣血濕熱瘀毒互結為標的虛實錯雜的病機特點，肝癌的產生，主要病機責之於正虛邪實。正氣虛衰是肝癌發病的基礎，肝癌之癌毒以血瘀、痰凝、濕濁、濕熱、疫毒為主。癌毒不僅是肝癌的直接致病因素，也是其病理產物。故在治療時要掌握扶正與祛邪的關係，重視標本兼顧的治療原則，根據「標本」的緩急而有所偏重。同時注意結合病程、患者的全身狀況處理好「標急」與「本虛」關係，攻補適宜，治標實勿忘其本虛，治本虛勿忘其標實。做到了標本兼顧，有所側重。

治療自始至終要調整正氣，脾為後天之本。益氣健脾乃是首要之法。腎為先天之本。在扶正治癌過程中，溫陽補腎亦為常用方法之一，「適時適量祛邪」，就是指在「始終扶正」的基礎上，根據肝癌疾病的進程、邪正的演化以及病機的轉歸情況，適時地投用祛邪藥物，從而達到邪去正安，以祛邪之法治療肝癌，關鍵在於「適時」，也就是必須根據肝癌所處的不同階段、其他現代醫學治療方法的運用情況等，恰到好處地採用不同的祛邪方法。

肝癌治療切忌過度治療，應始終以努力提高患者生活品質、延長生存時間為目標。須長期調養和治療。對於一些老年或體質較弱患者，本身合併多種慢性疾病，更應時時顧護正氣，慎用破氣動血、苦寒敗胃之品，如確須使用，亦應適時適度，中病即止，並配伍養陰或甘溫藥物以佐制藥物偏性。正如蒲輔周言：「用藥如用兵，是不得已而為之。藥物本為補偏救弊之用，故當中病輒止。」中晚期肝癌，正氣不足、陰陽失調，應「七分扶正，三分祛邪」，提倡帶瘤延年。

6　堅持治肝當先實脾的治療原則

肝癌的病位雖在肝，但最易損傷脾胃，故肝癌患者在疾病不同時期均可出現不同程度的脾虛證候，治療時須認清正虛為本，重視脾胃。脾胃為後天之本，治肝求效，當以脾健為先，正如《金匱要略》所云：「見肝之病，知肝傳脾，當先實脾」。明確指出了肝脾內臟的相互關係的整體治療觀念。筆者40 多年臨床實踐，認為在臨床上治肝癌要從調理肝脾入手，應注重健脾益氣，調節運化功能，不能孤立地只治肝而不治脾。脾虛消化失司，必然導致正氣虛弱，抗邪無力。肝病反過來又可致脾更虛，通過治脾，使得中土健運，氣血生化有源，才能對抗邪毒的侵害，有利於肝癌患者的康復。因此在臨床上必須重視治肝與治脾相結合的原則。

7　肝癌治療用藥的體會

腫瘤中醫治療必須走辨病與辨證相結合的道路，辨證是中醫的精髓與根本，辨病為把握疾病的發展脈絡和

香港註冊中醫學會 版權所有 Copyright HKRCM All Rights Reserved

趨勢，明預後知進退。所以在掌握肝癌的病理變化規律和肝病的用藥特點上，審證求因，辨證論治成為中醫治療肝癌的要點與策略。

1.）藥味求平和以顧護胃氣。睥胃為後天之本，故有「得胃氣則生，失胃氣則亡」的誡言。故選用藥味時宜多選性味平和之品。

2.）肝癌患者伴有不同程度肝鬱氣滯的症狀，情志抑鬱或惱怒，肝失條達，肝經疏泄不暢，氣機阻滯，治療時要用疏肝理氣藥。臨證多用疏肝解鬱、柔肝養陰之法，王旭高云：「疏之更甚者，當養肝柔肝」，即可柔肝化陰，以防疏泄太過。

3.）慎用大毒之品以保護肝臟。大多數具有一定抗癌作用的藥物都有一定的毒性，選用時千萬要慎重。因為肝癌患者大多數不同程度存在肝功能減退，肝臟的解毒功能也受到了影響。早在《內經》就提出：「大毒治病，十去其六」，「無使過之，傷其正也」。在臨床上選藥時用乾蟾皮代蟾酥、斑蝥素片代替斑蝥等等。這樣既發揮抗癌作用，又減少肝毒性，保護肝臟功能。

4.）善於使用對藥，通過對藥的靈活配伍，從而收到最佳的協同效果。臨證要善運用藥對靈活配伍組方，如太子參配黃芪，具益氣健脾、扶正固本之功；枸杞配白芍，酸甘化陰，柔肝緩急；八月札配徐長卿，行氣解鬱，活血化瘀；穿山甲配鱉甲，消堅除症散結；三棱配莪朮，具有破血行氣之效；金錢草配郁金，清熱疏肝利膽；溪黃草配珍珠草，具有護肝健脾行氣之效；茯苓配白朮，具有健脾理氣之效；川楝子伍田七以活血止痛；全蠍配蜈蚣以抗癌散結。確為治療原發性肝癌之精妙配伍。治療肝癌之道，貴識病之本原，遣方用藥，方求精煉，配伍精當，效專力宏才是提綱挈領之治療之法則。

結語：

對肝癌患者的治療，西醫注重的是局部治療，而中醫更重視整體調理，兩者結合，取長補短，相得益彰。對於年老體弱的肝癌患者，對不願接受手術、放療、介入的肝癌患者，對那些不能接受手術治療、介入治療或放化療的晚期肝癌患者，以及肝癌術後復發或轉移的患者，中醫中藥治療能夠改善症狀，提高機體的抵抗力，減輕放化療不良反應，提高生活品質。除了採用傳統的辨證論治、服用湯劑之外，我國藥監部門業已批准了若干種現代中藥製劑如槐耳顆粒、康萊特、金龍膠囊、欖香烯、肝複樂等用於治療肝癌[13][14]，具有一定的療效，病人的依從性、安全性和耐受性均較好。

中醫藥的積極參與是肝癌綜合治療的一個重要組成部分，中醫藥可以也完全應該參與肝癌防治的全過程，中醫藥的積極參與是提高肝癌綜合療效的重要途徑之一，針對每一位患者實行個體化綜合治療，中醫藥治療顯得更為重要，會進一步提高肝癌的臨床治療效果，中醫藥治療顯示出優勢和必要性，一定會有廣闊的前景。

香港註冊中醫學會 版權所有 Copyright HKPCMP All Rights Reserved

參考文獻

[1] 孫燕，周際昌. 主編. 臨床腫瘤內科手冊[M]. 第3版. 北京人民衛生出版社，1996,30-33 .

[2] 中華人民共和國衛生和計劃生育委員會醫政醫管局. 原發性肝癌診療規範（2017年版）.中華消化外科雜誌. 2017，16(7) :705-720

[3] 董為民, 吳本儼. 老年原發性肝癌的臨床資料分析176例[J]. 世界華人消化雜誌, 2009,（7）:729-732

[4] 吳麗娟. 老年原發性肝癌63例臨床分析[J]. 中國老年學雜誌, 2007, 27（20):2040

[5] 李淑蘭, 張麗萍. 老年原發性肝癌與乙丙型病毒性肝炎的關係[J]. 世界華人消化雜誌，2005,13（01):137-138

[6] 黃耿文, 楊連粵. 老年人肝癌肝切除術後預後分析[J]. 中華老年醫學雜誌, 2005,24(8):577-579

[7] 倪雪麗. 老年原發性肝癌的綜合治療體會[J]. 中國實用醫藥, 2006, 1(9):25-26

[8] 紀任, 倪勇，等. 老年原發性肝癌外科手術臨床療效分析[J]. 肝膽外科雜誌, 2009,（5）:353-356

[9] 李敬東, 彭勇. 老年肝癌患者肝葉切除術的安全性分析[J]. 中國老年學雜誌，2006,26(4):470-471

[10] 張百紅, 王湘輝. 中藥治療晚期肝癌的療效評價[J]. 安徽中醫學院學報, 2010,29(2):25-28

[11] 程劍華, 常綱, 吳萬垠, 等. 莪朮油和化療藥對照肝動脈灌注栓塞治療原發性肝癌的研究. 中國中西醫結合雜誌. 2001年第21卷第3期:165-167

[12] Jean Claude T. A compar ison of lipiodol chemoembolization andconser vative tr eatment for unr esectable hepatocellular car cinoma. N Engl J Med 1995 May 11; 332(19)：1256 - 1261.

[13] 高繼良. 肝複樂方劑治療晚期原發性肝癌的前瞻性、隨機對照臨床研究. 中國中藥雜誌 2014（39）:2367-9.

[14] 閻濤, 畢新宇, 方儀, 等. 槐耳顆粒對原發性肝癌病人病人術後長期生存的影響. 中華肝膽外科雜誌, 2012（18）:99-102.

（編委：郭岳峰審校 2018.01.31）

香港註冊中醫學會 版權所有
Copyright HKRCMP All Rights Reserved